

A. CLABÉ

C. LEMONNIER

B. RAJOELY

Responsable de Structure

Praticien Hospitalier

Praticien Hospitalier

BLANC Gerard

P Hémato-Onco HJ

CHU/GHSR

Né(e) le : 20/11/1942 Age : 71 An(s) Sexe : M N°Hosp : 312729706

Examen Numéro : 1140804235

Enregistré le : 04/08/14 à 12:15

Edité le : 05/08/14 à 09:40

Prélevé le : 04/08/14 à 10:45

MYELOGRAMME

Médecin prescripteur..... Dr PEREZ
 Médecin préleveur..... Dr PEREZ
 Clinique, motif de la demande. Altération de l'état général, adénopathies superficielles.
 Myélodysplasie, LNH ?

Résultats de la NFS du jour

Hémoglobine.....	5,9	B		g/dl	
VGM.....	91,7			fl	
TCMH.....	28,9			pg	
Réticulocytes.....	21			G/l	
Plaquettes.....	135	B		G/l	
Leucocytes.....	1,3	B		G/l	
Neutrophiles.....	77,0 %		soit	1,0	G/l B
Lymphocytes.....	19,0 %		soit	0,2	G/l B
Monocytes.....	0,0 %		soit	0,0	G/l B
Eosinophiles.....	1,0 %		soit	0,0	G/l B
Basophiles.....	2,0 %		soit	0,0	G/l
Blastes.....	1,0 %				

Neutrophiles dégranulés et hyposegmentés.

Dacryocytes

Présence d'elliptocytes à un taux (10%) compatible avec une origine acquise (type myélodysplasie)

LABORATOIRE D'HEMATOLOGIE - CYTOLOGIE

Tel 02 62 35 90 60

A. CLABÉ

Responsable de Structure

C. LEMONNIER

Praticien Hospitalier

B. RAJOELY

Praticien Hospitalier

BLANC Gerard

P Hémato-Onco HJ

CHU/GHSR

Né(e) le : 20/11/1942 Age : 71 An(s) Sexe : M N°Hosp : 312729706

Examen Numéro : 1140804235

Enregistré le : 04/08/14 à 12:15

Edité le : 05/08/14 à 09:40

Cytologie médullaire

Territoire de prélèvement..... ponction sternale
 Conditions de prélèvement..... sans difficulté particulière

Richesse cellulaire du frottis augmentée
 Mégacaryocytes..... nombreux
 Décompte effectué sur..... 500 cellules

Série granuleuse neutrophile..... 66 %

4 myéloblastes
 (blastés B1 + myéloblastes)
 11 promyélocytes
 14 myélocytes
 16 métamyélocytes
 21 polynucléaires

Série granuleuse éosinophile..... 0 %

myélocytes
 polynucléaires

Série granuleuse basophile.....

Série érythrocytaire..... 24 %

1 proérythroblastés
 4 érythroblastés basophiles
 6 érythroblastés polychromatophiles
 13 érythroblastés acidophiles

Série lymphocytaire..... 9 %

Plasmocytes.....

Monocytes..... 1 %

Hémoblastés.....

Moelle riche avec dysplasie des 3 lignées myéloïdes (mégacaryocytes hypersegmentés ou monolobés, micromégacaryocytes - hypogranulation et persistance de la basophilie de la lignée granuleuse - dystrophie nucléaire des érythroblastés).

Pas d'excès de blastés (BI + BII = 4%).

Données cytomorphologiques en faveur d'une cytopénie réfractaire avec dysplasie multilignée (CRDM).

Validé par Dr A. CLABÉ

POLE BIOLOGIE NORD
SERVICE DE GENETIQUE
UF 4424 -4425 -4423

Docteur F. CARTAULT
Chef de Service
Génétique médicale
Diagnostic prénatal
Tél. : 0262 90 64 06
Mail : francois.cartault@chu-reunion.fr

Docteur S. BERG
Anomalies constitutionnelles
Hématologie génétique
Tél. : 0262 90 64 07
Mail : sylvie.berg@chu-reunion.fr

Docteur B. DORAY
Génétique médicale
Anomalies constitutionnelles
Tél. : 02 62 90 64 07
Mail : berenice.doray@chu-reunion.fr

Consultations sur R.D.V.

Secrétariat : 0262 90 64 00
Fax : 0262 90 64 05
Mail : sec.genetique.fguyon@chr-reunion.fr

Saint-Denis, le 03/09/2014

Madame le Docteur E. PEREZ
Service d'Hématologie
GHSR
BP 350
97448 SAINT PIERRE CEDEX

*Ja.
18/09/14
U*

CYTOGENETIQUE HEMATOLOGIQUE Dossier N° MO14.0286

Nom : **BLANC**
Date de naissance : **20/11/1942**

Prénom : **Gérard**

Motif de l'examen : **Diagnostic SMD**

Tissu étudié : **Moelle**
Volume /Aspect du prélèvement : **0.5 ml**

Date de prélèvement : **04/08/2014**
Date de réception : **05/08/2014**

Techniques utilisées :
☐ Culture :- 24 H - 48 H - 72 H- +CPG/IL2 - +PHA
☒ Technique colchicine nuit
☒ Dénaturation à la trypsine
☐ F.I.S.H :

Formule chromosomique : **46,XY[28]**

Conclusion : **Caryotype masculin sans anomalie décelée dans les conditions de l'examen.**

Dr S. BERG



Dr F. CARTAULT

Dr B. DORAY

A. CLABÉ

Responsable de Structure

C. LEMONNIER

Praticien Hospitalier

B. RAJOELY

Praticien Hospitalier

BLANC Gerard

-P Hémato-Onco HJ

CHU/GHSR

Né(e) le : 20/11/1942 Age : 71 An(s) Sexe : M N°Hosp : 312729706

Examen Numéro : 1140804199

Enregistré le : 04/08/14 à 11:41

Edité le : 05/08/14 à 14:59

Prélevé le : 04/08/14 à 10:45

HEMOSTASE

V. Ref.

Ant.

TEMPS DE CEPHALINE ACTIVEE

TCA Témoin.....	32		sec	
TCA Malade.....	44		sec	
TCA Ratio.....	1,38	H		0,80 - 1,20

Chronométrie, réactif STA®-PTT Automate (activateur silice), automate STA-R Evolution®

TEMPS DE QUICK

TQ Témoin.....	13,1		sec	
TQ Malade.....	15,8		sec	
Taux de Prothrombine.....	69	B	%	70 - 120
INR.....	1,3			

Chronométrie, réactif STA®-Néoplastine® CI Plus (ISI=1.3), automate STA-R Evolution®

Fibrinogène.....	5,0	H	g/l	1,5 - 4,5
------------------	-----	---	-----	-----------

Méthode de Clauss, réactif STA®-Fibrinogen, automate STA-R Evolution®

Temps d'occlusion (étude de l'hémostase primaire)

Hémoglobine.....	5.9		g/dl	
Hématocrite.....	18.8		%	
Plaquettes.....	142		G/l	

une Hb < 6 g/dl, un hématocrite < 30%, des plaquettes < 100 G/l ou la prise récente (< 15 jours) de médicaments perturbant l'hémostase primaire (AINS, antibiotiques, antiplaquettaires, anticoagulants...) invalident les résultats des temps d'occlusion.

TO Collagène/Epinéphrine.....	>210		sec	50 - 160
-------------------------------	------	--	-----	----------

Chronométrie, réactif Dade® PFA collagène/épinéphrine, automate PFA-200®

TO Collagène/ADP.....	117		sec	50 - 120
-----------------------	-----	--	-----	----------

Chronométrie, réactif Dade® PFA collagène/ADP, automate PFA-200®

Probable sous-estimation des temps de coagulation (hématocrite < 30%)

Validé par Michael HARIOLY NIRINA (Interne)

GROUPE HOSPITALIER SUD REUNION - SERVICE DE BIOCHIMIE

Praticiens : Dr A. Berthaud - Dr V. Coulon - Dr N. Hamdani - Dr E. Magny

Monsieur BLANC Gerard

Né(e) le : 20/11/1942 Age : 71 An(s)

N° Séjour : 312729706

P Hémato-Onco HJ

Demandé par : P Hémato-Onco HJ

Demande n° 3140804355 enregistrée le : 04/08/14 à 12:12

Val. de références Antériorité

BIOCHIMIE GENERALE

Prélèvement n° 314080435502 du 04/08/14 - 10:45 SERUM

Indice d'hémolyse		Clair		
Indice d'ictère		Clair		
Indice de lactescence		Clair		
Albumine	<i>b</i>	32	g/L	35 - 52
		464,0	μmol/L	
Fer		11	μmol/L	6 - 35
Transferrine	<i>B</i>	1,30	g/L	2,00 - 3,60
		1300	mg/L	
Coeff de sat de la sidérophylle		34	%	20 - 40
Ferritine	<i>H</i>	1312	μg/L	30 - 400

HORMONOLOGIE

Vitamine B12 - Cyanocobalamine	<i>H</i>	1162	pmol/L	141 - 489
<i>Chimiluminescence ECLIA (Elecsys Roche)</i>		1575	pg/mL	
Folates sériques		14,6	nmol/L	10,4 - 42,4
<i>Chimiluminescence ECLIA (Elecsys Roche)</i>		6,5	ng/mL	

Commentaire : Valeur de référence de 10,4 à 42,4 nmol/L

MARQUEURS TUMORAUX

Bêta-2-Microglobuline sérique	<i>H</i>	2,930	mg/L	1,010 - 1,730
<i>Technique : chimiluminescence</i>				

Validé par Dr. Valérie COULON

PROTEINES SERIQUES

Electrophorèse des protéines sériques

Technique : Electrophorèse capillaire / en gel d'agarose.

Interprétation électrophorèse **Cf. document(s) ci-joint(s).**

Validé par Isabelle KITTLER (Interne)

Monsieur BLANC Gerard

Né(e) le : 20/11/1942 Age : 71 An(s)

N° Séjour : 312729706

P Hémato-Onco HJ

Demandé par : P Hémato-Onco HJ

Demande n° 3140804355 enregistrée le : 04/08/14 à 12:12

Val. usuelles

Antériorité

PROTEINES SERIQUES

Immunoglobulines sériques

IgG		10100	mg/L	6818 - 12662
IgA		1280	mg/L	1040 - 3328
IgM	B	228	mg/L	498 - 1411

IMMUNOTYPAGE sans dosages

Commentaire Immunotypage

Cf. document(s) ci-joint(s).

HEMOGLOBINE

PHENOTYPAGE DE L'HEMOGLOBINE

Technique : Electrophorèse capillaire.

Hb A1	99,0	%	94,3 - 98,5
Hb A2	1,0	%	1,5 - 3,5

Interprétation Phénotypage

Absence d'anomalie à l'électrophorèse de l'hémoglobine.

Résultats à interpréter en fonction des données cliniques et biologiques.

Validé par Isabelle KITTLER (Interne)

Compte-rendu : Complet

Monsieur BLANC Gerard

Né(e) le : 20/11/1942 Age : 71 An(s)

N° Séjour : 312729706

P Hémato-Onco HJ

Demandé par : P Hémato-Onco HJ

Demande n° 3140804355 enregistrée le : 04/08/14 à 12:12

Val. de références

Antériorité

BIOCHIMIE GENERALE

Prélèvement n° 314080435501 du 04/08/14 - 10:45 PLASMA - HEPARINE

Indice d'hémolyse		Clair		
Indice d'ictère		Clair		
Indice de lactescence		Trouble		
Sodium		138	mmol/L	136 - 145
Potassium	<i>h</i>	4,6	mmol/L	3,4 - 4,5
Chlore		102	mmol/L	98 - 107
CO2		22	mmol/L	22 - 29
Urée		5,2	mmol/L	2,5 - 11,9
Créatinine		82	μmol/L	62 - 106
Clairance calculée (formule MDRD abrégée)		85	ml/mn/1,73m ²	
Protéines totales	<i>b</i>	58	g/L	64 - 83
Haptoglobine		1,30	g/L	0,30 - 2,00
		<i>1300</i>	mg/L	
Acide urique	<i>b</i>	195	μmol/L	200 - 420
Calcium	<i>b</i>	2,13	mmol/L	2,15 - 2,55
Bilirubine Totale		8	μmol/L	2 - 24
Bilirubine Directe	<i>H</i>	5	μmol/L	2 - 3
ASAT		16	UI/L	8 - 40
ALAT		14	UI/L	5 - 41
LDH		326	UI/L	240 - 480
Phosphatases alcalines		58	UI/L	40 - 129
GGT		34	UI/L	8 - 61
CRP	<i>H</i>	44,3	mg/L	0,5 - 5,0

HORMONOLOGIE

TSH 3ème Génération **1,41** **mUI/L** **0,27 - 4,20**

Technique : Electrochimiluminescence.

Standard : IRP 80/558

Groupe Hospitalier Sud Réunion

Laboratoire de Biochimie

Nom : **BLANC Gerard**

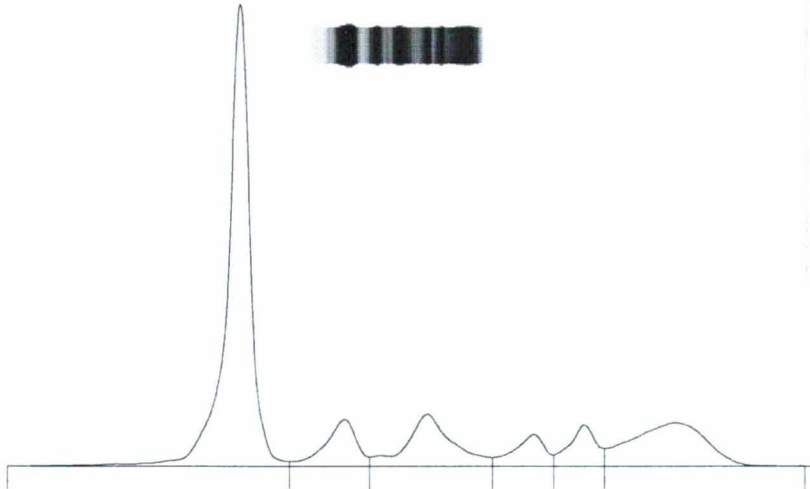
Sexe : **M** Date de naissance : **20/11/1942**

Numéro : **20** du **04/08/2014**

Dossier : **314080435502**

Service : **P Hémato-Onco HJ**

Electrophorèse des protéines sériques (méthode capillaire)



P.T. : **54 g/l**

Rapp. A/G : **1,14**

Fractions	g/l	Normes g/l	%	Normes %
Albumine	28,78 <	40,20 - 47,60	53,3	55,8 - 66,1
Alpha 1	4,05 >	2,10 - 3,50	7,5	2,9 - 4,9
Alpha 2	6,53	5,10 - 8,50	12,1	7,1 - 11,8
Beta 1	2,70 <	3,40 - 5,20	5,0	4,7 - 7,2
Beta 2	3,08	2,30 - 4,70	5,7	3,2 - 6,5
Gamma	8,86	8,00 - 13,50	16,4	11,1 - 18,8

Immunofixation en cours

Signature

Groupe Hospitalier Sud Réunion

Laboratoire de Biochimie

Nom : **BLANC Gerard**


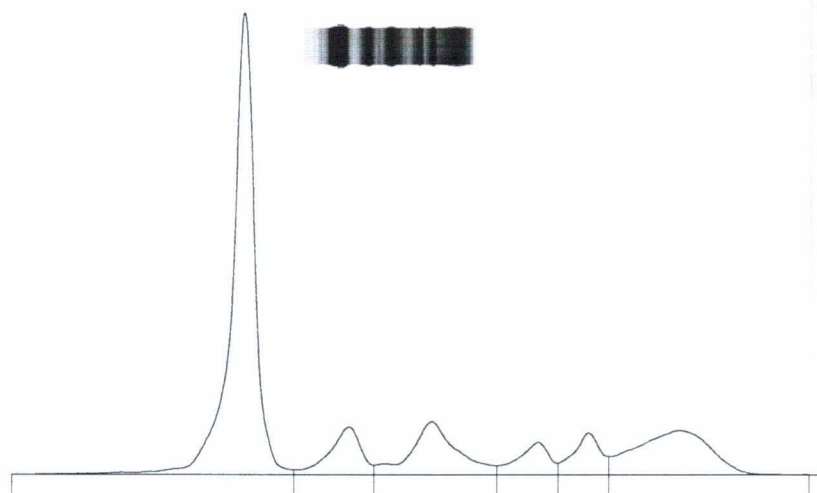
Sexe : **M** Date de naissance : **20/11/1942**

Numéro : **20** du **04/08/2014**

Dossier : **314080435502**

Service : **P Hémato-Onco HJ**

Electrophorèse des protéines sériques (méthode capillaire)



Fractions	g/l		Normes g/l	%	Normes %
Albumine	28,78	<	40,20 - 47,60	53,3	55,8 - 66,1
Alpha 1	4,05	>	2,10 - 3,50	7,5	2,9 - 4,9
Alpha 2	6,53		5,10 - 8,50	12,1	7,1 - 11,8
Beta 1	2,70	<	3,40 - 5,20	5,0	4,7 - 7,2
Beta 2	3,08		2,30 - 4,70	5,7	3,2 - 6,5
Gamma	8,86		8,00 - 13,50	16,4	11,1 - 18,8

P.T. : **54 g/l**

Rapp. A/G : **1,14**

Hypoprotidémie
Hyposérumalbuminémie
Hyperalpha-1-globulinémie

Absence d'Immunoglobuline monoclonale

Signature



A. ARDALAN	R. DACHEZ	P. GERRIER	D. MONCHY	C. RONSIN
J.C. AZOULAY	M. DAUTIGNY	S. GONZALO	M. NEYRA	C. SAULT
M. BECKER	G.A. DENOVEL	L. GUILLOUX	G. PANTEIX	B. SCHUBERT
S. BOURRIQUET	H. DESSUANT	L. GUIZ	L. PELLEGRINA	J. STAGNARA
C. BOUZ	L. DRUART	C. HAMBERGER	G. PERAZZA	L. STROMPF
D. BRUNENGO	A. EBEL	A. HERDA	I. PETIT	S. TAPIA
M. CHEVALLIER	G. EGEA	V. JACOMO	B. QUILICHINI	J.M. VANDERNOTTE
G. CHYDERIOTIS	M. FELCE	L. LEFLEM	E. RABUT	
C. COIGNARD	A. FORCE	T. LY	I. RIDAH	
N. COUPRIE	F. GERARD	A. MARCILLY	L. RIGOLLET	

AGREMENTS : Radio-immunologie, Cytogenétique prénatale et postnatale, Génétique moléculaire prénatale et postnatale, Marqueurs sériques de la trisomie 21, Biochimie foetale, Biologie foetale infectieuse, Plomb, Assistance médicale à la procréation.

Dossier : 20316 **82805-08.08.14**

Enregistré le 08 Aout 2014, à 10h03

Edité le 08 Aout 2014, à 17h00:

Transmis par : LABO. BIOCHIMIE

Références : **3140804364 P.HEMATO**

025021664 2031682805

F/ **REU001/000**

Monsieur BLANC GERARD

10 CHEMIN LALLEMAND

BASSE TERRE

97432 RAVINE DES CABRIS

Exemplaire destiné au patient

Résultat d'analyse : **Monsieur BLANC, GERARD**

10 CHEMIN LALLEMAND BASSE TERRE 97432 RAVINE DES CABRIS

Né le 20 Novembre 1942, âgé de 71 ans

Prélèvement du **04 Aout 2014 à 10h45**



ACCREDITATIONS
N° 8-1100 et 8-1973
Liste des sites accrédités
et portée disponibles sur
www.cofrac.fr

Seules certaines prestations rapportées dans ce document sont couvertes par l'accréditation.
Elles sont identifiées par le symbole *.

HORMONOLOGIE
Hormonologie Sanguine

■ **Erythropoïétine ***

CL

● **148,6 UI/L** Valeurs de référence 2,6-18,5

Attention, changement de réactif et de valeurs de référence à partir du 17 09 2012

**Réactif : Access EPO, Beckman Coulter

CL :Chimiluminescence

Dossier complet

Conformément aux textes en vigueur, votre échantillon biologique sera éliminé à l'issue du délai légal de conservation ou, sauf avis contraire de votre part, formulé par écrit à l'attention de notre Secrétariat Médical, utilisé ou transféré, de manière anonyme et respectant le secret médical, à des fins scientifiques ou de contrôle qualité.

Adel HERDA

14/635

1735
19/08

Dr Philippe SIMON
Dr Philippe KAZUP

Monsieur BLANC Gerard

Né(e) le : 20/11/1942 Age : 71 An(s) Sexe : M

N°Hospitalisation : 312729706

NIP: 001587572

10 CHEMIN LALLEMAND BASSE TERRE

97432 RAVINE DES CABRIS

P Hémato-Onco HJ

CHU/GHSR

Examen n° 10835323 Enregistré le : 04/08/14 à 13:11

Prescrit par : P Hémato-Onco HJ

PRELEVEMENT DU 04/08/14 A 10:45

RECHERCHE D'ANTICORPS IRREGULIERS ANTI-ERYTHROCYTAIRES

Effectuée par technique microfiltration sur un panel d'hématies portant les antigènes :

D, C, E, c, e, Cw, K, k, Kpa, Kpb, Fya, Fyb, Jka, Jkb, M, N, S, s, P1, Lea, Leb, Lua, Luh.

RAI-Dépistage - Conclusion : Négative

COOMBS DIRECT

Coombs Direct IgG :

Négatif

Antiglobuline spécifique anti-C3d :

Négatif

Dr Philippe SIMON

Dr Philippe KAZUP



Document destiné au
DOSSIER
TRANSFUSIONNEL
PATIENT

A découper selon le pointillé

Document destiné au
PATIENT

A découper selon le pointillé

LABM 97 3 40004 7 - Laboratoire d Immunohématologie		ERA 001
GHSR CHR La Réunion Terre Sainte BP 350 97488 SAINT PIERRE CEDEX - Tél : 0262 35 90 64 - Fax : 0262 35 58 19		
Nom de naissance : BLANC		
Prénom : Gerard	Sexe : M	 NIP : 001587572
Né(e) le : 20/11/1942 à LYON		
A + Détermination 1 : N° 10835323 du 04/08/2014 D+ C+ E- c+ e+ K- RH:1 2 -3 4 5 KEL-1 Prélèvement par CHU/GHSR		Signature du biologiste : 
Pas de 2ème détermination CHU/GHSR		
RH:		
Autres phénotypes :		
Détermination 1 :		
Détermination 2 :		
RAI :	Protocole(s) Transfusionnel(s) : CGR Phénotypé,	

LABM 97 3 40004 7 - Laboratoire d Immunohématologie		ERA 001
GHSR CHR La Réunion Terre Sainte BP 350 97488 SAINT PIERRE CEDEX - Tél : 0262 35 90 64 - Fax : 0262 35 58 19		
Nom de naissance : BLANC		
Prénom : Gerard	Sexe : M	 NIP :
Né(e) le : 20/11/1942 à LYON		
A + Détermination 1 : N° 10835323 du 04/08/2014 D+ C+ E- c+ e+ K- RH:1 2 -3 4 5 KEL-1 Prélèvement par CHU/GHSR		Signature du biologiste : 
Pas de 2ème détermination CHU/GHSR		
RH:		
Autres phénotypes :		
Détermination 1 :		
Détermination 2 :		
RAI :	Protocole(s) Transfusionnel(s) : CGR Phénotypé,	

Prescripteurs
Détermination 1
CHU/GHSR
P Hémato-Onco HJ

Détermination 2

NEURORADIOLOGIE

Dr Marc BINTNER <i>Chef de Pôle</i>	☎ 59085
Dr Pascale GAUTHIER-LASALARIE <i>Praticien Hospitalier</i>	☎ 54204
Dr Séverine BLANC <i>Praticien Hospitalier</i>	☎ 54827
Dr Thomas STEFANI <i>Assistant</i>	☎ 55963
<i>Interne Neuro-Radiologie</i>	☎ 55067

RADIOLOGIE GENERALE

Dr Jean Christophe LASALARIE <i>Chef de service</i>	☎ 55061
Dr Philippe GILLOT <i>Praticien Hospitalier</i>	☎ 59079
Dr Jérôme DELANNOY <i>Praticien Hospitalier</i>	☎ 59084
Dr Thierry GERVAIS <i>Praticien Contractuel</i>	☎ 55963
Dr Jean GOUPIL <i>Praticien Hospitalier</i>	☎ 54205
Dr Mélinée LINARD <i>Praticien Hospitalier</i>	☎ 59078
Dr Marc Hubert SIGMANN <i>Assistant</i>	☎ 58695
<i>Interne Radiologie Générale</i>	☎ 55066

Code CCAM : ZZQH033

IPP : 001587572

N/Réf. : TC

Date d'examen : 18/08/2014

Patient(e) : BLANC GERARD

Né(e) le 20/11/1942

Médecin traitant:

Dr. HERMANN Virginie

Prescripteur:

Dr. Hémato. Cancero. Temps Complet
8040 P Hémato-Onco Cs

Appareil				Date d'installation de l'appareil	
Scanner Brightspeed 16 General Electric				13/08/2012	
Tension (KV)	Charge (mAs)	PDS en Gy.cm ² (produit dose surface)	PDL en mGy.cm (produit dose longueur)	IDSV en mGy (indice de dose scanographique volumique)	Dose à l'entrée (Gy)
kVp	mAs	GREY	788 mGy.cm	mGy	Gy
ZZQH033 - 1 - Xénétix 350-100ml				X350/100 - 13426338	

SCANNER THORACO-ABDOMINO-PELVIER

INDICATION :

Altération de l'état général. Bicytopénie. Bilan étiologique.

TECHNIQUE :

Scanner thoraco-abdomino-pelvien après injection de produit de contraste.

RESULTAT :

A l'étage thoracique :

Fine lame d'épanchement péricardique de 1 cm d'épaisseur.

Pas d'épanchement pleural.

Silhouette cardiaque de taille normale.

Absence d'adénomégalie médiastinale, hilare, axillaire.

Sur les coupes thoraciques basses :

Adénopathies cervicales dans le territoire IV et V, la plus volumineuse mesurant 12.5 mm de grand axe, à centre nécrotique, suspecte.

En fenêtre parenchymateuse :

Coiffe apicale scléroretractile avec bronchiectasie de traction. Quelques bulles d'emphysème centrolobulaires éparées. Emphysème centro-lobulaire.

Quelques bronchiectasies monoliformes.

Epaississement supéro-médial de la scissure gauche associé à plusieurs lésions pseudonodulaires sous pleurales lobaires supérieures gauches et apicales lobaires inférieures gauches : impactions mucoïdes distales séquellaires ?

Atélectasie sous segmentaire des bases pulmonaires.

A l'étage abdomino-pelvien :

Foie, pancréas, surrénales, reins (hormis quelques kystes corticaux) sans particularité. Quelques microcalcifications spléniques d'allure séquellaire.

Vessie en réplétion, à parois régulières. Doute sur un discret épaissement focal latéralisé à gauche de la vessie, probablement non pathologique. Pas d'épanchement intra péritonéal.

Absence d'adénomégalie rétropéritonéale, inguinale.

En fenêtre osseuse :

Pas de lésion ostéolytique ou ostéocondensante suspecte.

CONCLUSION :

Pas de lésion d'allure néoplasique.

Adénopathies à centre nécrotique jugulo-carotidiennes droites visibles sur les dernières coupes cervicales : une origine néoplasique ORL devra être recherchée.

Docteur Marc Hubert SIGMANN

19/08/2014 11:47

Créé

Interne Daniel Ange BARBE

Radiologue :
BARBE, Daniel Ange

CR saisi par :
TERGEMINA, Christine

NEURORADIOLOGIE

Dr Marc BINTNER *Chef de Pôle* ☎ 59085
Dr Pascale GAUTHIER-LASALARIE *Praticien Hospitalier* ☎ 54204
Dr Séverine BLANC *Praticien Hospitalier* ☎ 54827
Dr Thomas STEFANI *Assistant* ☎ 55963
Interne Neuro-Radiologie ☎ 55067

RADIOLOGIE GENERALE

Dr Jean Christophe LASALARIE *Chef de service* ☎ 55061
Dr Philippe GILLOT *Praticien Hospitalier* ☎ 59079
Dr Jérôme DELANNOY *Praticien Hospitalier* ☎ 59084
Dr Thierry GERVAIS *Praticien Contractuel* ☎ 55963
Dr Jean GOUPIL *Praticien Hospitalier* ☎ 54205
Dr Mélinée LINARD *Praticien Hospitalier* ☎ 59078
Dr Marc Hubert SIGMANN *Assistant* ☎ 58695
Interne Radiologie Générale ☎ 55066

Code CCAM : ZZQH033

IPP : 001587572

N/Réf. : TC

Date d'examen : 18/08/2014

Patient(e) : BLANC GERARD

Né(e) le 20/11/1942

Médecin traitant:

Dr. HERMANN Virginie

Prescripteur:

Dr. Hémato. Cancero. Temps Complet
8040 P Hémato-Onco Cs

Appareil				Date d'installation de l'appareil	
Scanner Brightspeed 16 General Electric				13/08/2012	
Tension (KV)	Charge (mAs)	PDS en Gy.cm ² (produit dose surface)	PDL en mGy.cm (produit dose longueur)	IDSV en mGy (indice de dose scanographique volumique)	Dose à l'entrée (Gy)
kVp	mAs	GREY	788 mGy.cm	mGy	Gy
ZZQH033 - 1 - Xénétix 350-100ml				X350/100 - 13426338	

SCANNER THORACO-ABDOMINO-PELVIE

INDICATION :

Altération de l'état général. Bicytopenie. Bilan étiologique.

TECHNIQUE :

Scanner thoraco-abdomino-pelvien après injection de produit de contraste.

RESULTAT :

A l'étage thoracique :

Fine lame d'épanchement péricardique de 1 cm d'épaisseur.

Pas d'épanchement pleural.

Silhouette cardiaque de taille normale.

Absence d'adénomégalie médiastinale, hilare, axillaire.

Sur les coupes thoraciques basses :

Adénopathies cervicales dans le territoire IV et V, la plus volumineuse mesurant 12.5 mm de grand axe, à centre nécrotique, suspecte.

En fenêtre parenchymateuse :

Coiffe apicale scléroretractile avec bronchiectasie de traction. Quelques bulles d'emphysème centrolobulaires éparses. Emphysème centro-lobulaire.

Quelques bronchiectasies monoliformes.

Épaississement supéro-médial de la scissure gauche associé à plusieurs lésions pseudonodulaires sous pleurales lobaires supérieures gauches et apicales lobaires inférieures gauches : impactions mucoïdes distales séquellaires ?

Atélectasie sous segmentaire des bases pulmonaires.

A l'étage abdomino-pelvien :

Foie, pancréas, surrénales, reins (hormis quelques kystes corticaux) sans particularité. Quelques microcalcifications spléniques d'allure séquellaire.

Vessie en réplétion, à parois régulières. Doute sur un discret épaississement focal latéralisé à gauche de la vessie, probablement non pathologique. Pas d'épanchement intra péritonéal.

Absence d'adénomégalie rétropéritonéale, inguinale.

En fenêtre osseuse :

Pas de lésion ostéolytique ou ostéocondensante suspecte.

CONCLUSION :

Pas de lésion d'allure néoplasique.

Adénopathies à centre nécrotique jugulo-carotidiennes droites visibles sur les dernières coupes cervicales : une origine néoplasique ORL devra être recherchée.

Docteur Marc Hubert SIGMANN

19/08/2014 11:47

Créé

Interne Daniel Ange BARBE

Radiologue :
BARBE, Daniel Ange

CR saisi par :
TERGEMINA, Christine